



# Prematür Yenidoğan Kanaması

## Premature Periventricular-Intraventricular Hemorrhage

Gökalp SİLAV, Gülşah ÖZTÜRK

İstanbul Gelişim Üniversitesi, Sağlık Bilimleri Yüksekokulu, İstanbul

**Yazışma adresi:** Gökalp SİLAV ✉ gokalpsilav@gmail.com

### ÖZ

Periventriküler-intraventricüler hemoraji özellikle 32. gestasyonel haftadan daha önce doğan prematürleri etkileyen kompleks bir durumdur. Bu hastalarda artan mortalite oranları ile birlikte prematür doğumun diğer morbiditeleride daha sık görülür. Prematür yeni doğan kanaması düşük doğum ağırlıklı pretermelerde serebral hasarın en önemli sebebidir. Kanama periventriküler alanda yerleşen germinal matriks kapiller ağından olur. Kanama takiben ventriküle açılarak intraventricüler hemorajiye döner. Önemli nöro-gelişimsel problemler ve mortalite riski mevcuttur. Ciddi kanamalarda yüksek oranda post-hemorajik hidrosefali ve periventriküler lökomalazi gelişir. Çalışmada prematür infantlarda ortaya çıkan intraventricüler hemorajinin altında yatan mekanizmalar tanımlanmış, hastalıktan korunma yöntemleri irdelenmiştir. Kanama ortaya çıktığında sınırlayıcı bir tedavi olmamakla birlikte eskiden beri uygulanan klasik farmakolojik ve cerrahi tedavi seçenekleri, komplikasyonlar ile birlikte gözden geçirilmiştir.

**ANAHTAR SÖZCÜKLER:** Prematür infant, Post-hemorajik hidrosefali, İnaventricüler kanama, Periventriküler lökomalazi, Ventriküloperitoneal şant

### ABSTRACT

Periventricular-intraventricular hemorrhage is a disease process that affects premature newborn infants, especially those born with a gestational age of less than 32 weeks. Hemorrhage occurs from the germinal matrix in the periventricular area that can then extend into the ventricles as intraventricular hemorrhage. Severe hemorrhage usually creates a risk for both post-hemorrhagic hydrocephalus and periventricular leukomalacia associated with high degrees of significant neurodevelopmental disability and mortality. This review broadly describes the mechanism underlying intraventricular hemorrhage and assesses the whole treatment and management strategies, pharmacologic and surgical modalities, and the techniques and their complications in the management of intraventricular hemorrhage and post-hemorrhagic hydrocephalus in premature infants

**KEYWORDS:** Premature infant, Posthemorrhagic hydrocephalus, Intraventricular hemorrhage, Periventricular leukomalasia, Ventriculoperitoneal shunt

### ■ GİRİŞ

Dünya Sağlık Örgütü (WHO) verilerine göre dünya genelinde yılda 15 milyon bebek prematür olarak doğmakta ve her yıl bir milyon preterm, yeni doğan aşamasını geçmeden kaybedilmektedir. Ülkelerin prematür doğum oranları gelişmişlik seviyeleri ile ters orantı gösterir. Bu oranlar bazı Avrupa ülkelerinde %5 olarak izlenirken bazı Afrika ülkelerinde %18'lere yükselmektedir (52). Gelişmiş ülkelerde

prematür doğum oranları belirli bir azalma periyodunu takiben yaklaşık %10 civarında sabit kalmaktadır (11).

Yine WHO verilerine göre prematürite, ilk ay içerisindeki bebek ölümlerinin en önde gelen sebebi, infant ölümleri içerisinde ise en sık ikinci sebeptir. 28. gestasyonel haftadan önce, vücut ağırlığı 1500 gramın altında doğan preterm infantlarda yüksek oranda mortalite ve morbidite izlenir (10). Prematür doğum sonrasında ortaya çıkan komplikasyonlar açısından asıl belirleyici olan gestasyonel yaş ve doğum ağırlığıdır.

Prematür doğumun en önemli komplikasyonlarından biri periventriküler-intraventriküler hemorajidir (İVH). Multifaktöryel bir patogeneze sahip olan bu kompleks durum glial ve nöral prekürsör hücrelerin kaynağı olan germinal matriksten kanama ile başlar. Periventriküler alandaki germinal matriks kapiller ağından başlayan kanama, ventriküllere uzanım gösterir. Germinal matriks kapiller ağı 33. gestasyonel haftaya kadar immatür ve frajildir. Gebelik haftası ve doğum ağırlığı azaldıkça kanama risk artar.

## ■ SINIFLAMA

1978 de Papile İVH'de bilgisayarlı tomografi üzerinden bir sınıflama geliştirmiştir. Bu sınıflama 1984'de revize edilerek ultrason'a adapte edilmiştir (7,49).

Evre I: Germinal matriks ile sınırlı

Evre II: Ventriküler dilatasyon olmadan İVH

Evre III: Ventriküler dilatasyonun eşlik ettiği İVH

Evre IV: İVH ile birlikte intraparakimal kanama (periventriküler venöz infarkt).

Prematür bebeklerin doğum ağırlıkları göz önüne alındığında İVH, 1000 gramın altında %45 oranında, 1500 gramın altında %25,3 oranında izlenir (42). Kanama büyük oranda doğum sonrası ilk 24 saatte ortaya çıkar ve ilerler, ilk haftada %90 oranında en geniş hâline ulaşmış olarak tespit edilir. Doğum ağırlığı 1500 gr altında olan bebeklerde ciddi kanama oranları %10-15'tir. Bu grubun ¾'ünde mental retardasyon ve serebral palsi gelişir (43). Evre III ve IV olan hastalar çoğunlukla 1000 gr ağırlığın altında 22 ile 27. gestasyonel haftalar arasında doğar. Anne karnında geçirilen her hafta yüksek evreli İVH riskini %19 oranında azaltmaktadır (33). 32. haftaya kadar her hafta için İVH riskinde %3,5 oranında azalma izlenir (46). Gestasyonel yaşı 31. haftanın üzerinde ve doğum ağırlığı 1500 gr üzerinde olan pretermelerde III. ve IV. evre kanama oranı %2,7 ile oldukça düşüktür (20).

## ■ EPİDEMİYOLOJİ

Son birkaç dekatta perinatal ve neonatal bakımdaki gelişmeler sayesinde düşük doğum ağırlıklı prematürelere sağ kalım oranları artmış, prematür intraventriküler kanama insidansı önemli oranda azalmıştır. 1970'li yıllarda 1500 gram ağırlığın altında doğan bebeklerde İVH görülme sıklığı %40-50 iken, günümüzde bu oran %20-25'lere kadar düşmüştür (60).

Literatürde dünya çapında toplam insidans %36,2 olarak verilir. Bu oranın %7,1'i ciddi kanamalardır (11). Ülkemizde yapılan çalışmalarda 1990'lı yılların sonunda lıkkan ve ark. 1500 g'ın altında doğan bebeklerde İVH oranını % 50, Köksal ve ark. ise 2002 yılında yaptıkları bir çalışmada, doğum ağırlığı 1500 gramın altında olan 120 prematür infantta İVH insidansını %15 olarak bildirmişlerdir (32,35). Dursun ve ark. 2002- 2006 yılları arasında 224 çok düşük doğum ağırlıklı bebek üzerinde yaptıkları çalışmada, İVH sıklığını %27,2 olarak bulmuştur (19). Bu oranlar evre I için %6,7, evre II için %10,3, evre III için %7,1 ve evre 4 için %3,1'dir (8).

## ■ ETİYOLOJİ

İnce duvarlı kapiller bir ağ olan germinal matriks lateral ventrikülü çevreler. Germinal matriks venlerinin predominant olduğu bölge kaudat nükleusun başıdır. Venler kaudat nükleusta 180 derecelik bir dönüş yaparak internal serebral venlere drene olurlar. Bu anatomik yapılanma; kan akımında türbülans, trombosit agregasyonu ve vasküler instabiliteye yol açar. Kanama kaudat nükleus başına yakın şekilde olur (28).

Glial ve nöral prekürsör hücrelerin kaynağı olan germinal matriks gebeliğin 24-32. haftalarında mevcuttur. Gebelik boyunca küçülür ve terme yakın kaybolur. Koagülasyon bozuklukları, serebral kan akımı düzensizlikleri, hipoksi gibi durumlarda frajil damar yapısı nedeni ile immatür germinal matriksten kanama olur. Periventriküler alanda ortaya çıkan kanama ile yaygın ependim tabakası yırtılır ve kanama ventriküle açılır. Ventriküler sisteme açılan akut kanamayı ventriküler dilatasyon takip eder. Kanama komşu parankimal alanlara da yayılır, periventriküler beyaz cevherde venöz staz ve parankimal venöz infarkt ortaya çıkar (43).

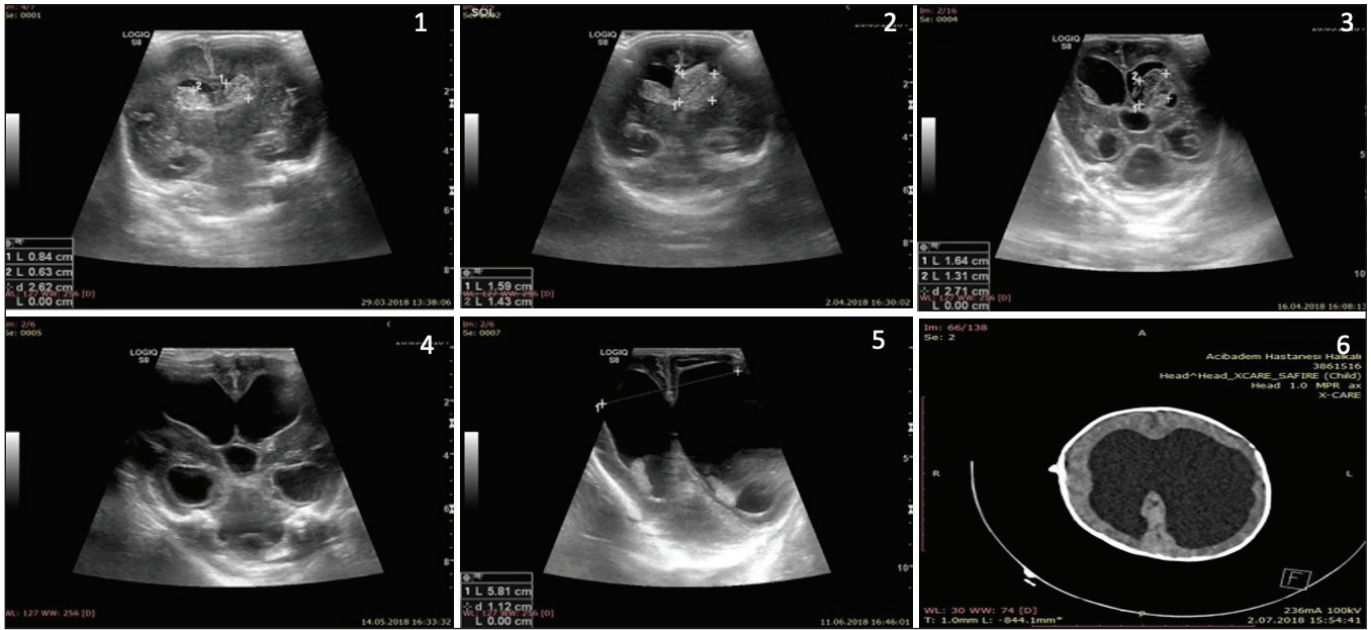
İVH'de etiyolojiye odaklanan çalışmalar ile pek çok risk faktörü belirlemiştir. En önemlileri; gestasyonel yaşı düşük olması ve düşük doğum ağırlığıdır. Bunlar dışında doğum öncesi durumlardan antenatal steroid kullanılmaması, maternal koryoamnionit, enfeksiyon, enflamasyon, antenatal maternal kanamada İVH'den sorumlu risk faktörleridir. Doğum sonrası risk faktörleri olarak prematür infantın transportu, sepsis, hipotansiyon, hipoksemi, hiperkapni, pnömotoraks, pulmoner hemoraji, respiratuar distres sendromu, epileptik nöbet, asidoz, ve vazopressör ajanlar ile tedaviler sayılabilir (4,27,33,34,48).

## ■ PATOGENEZ

Prematür yeni doğanda serebral otoregülasyon mekanizması immatürdür ve germinal matriks damarları da ileri derecede frajildir. Glial ve nöral prekürsör hücrelerin hızlı döngüsü nedeniyle metabolik ihtiyaçları daha fazladır (2,47). Bu bölgede endotel, bazal membran, perisit, fibronektin ve astrositlerin yapıları zayıftır. Defektif fibronektin ve kollojen nedeni ile bazal lamina parankimi rölatif olarak yumuşak ve frajildir (40).

İntraventriküler kanamanın patogenezinde rol oynayan en önemli nedenlerden biri serebral kan akımındaki dalgalanmalardır. İnvaziv solunum desteği alan prematürlerde serebral kan akımı dalgalanmaları ile İVH arasında belirgin bir ilişki olduğu gösterilmiştir. Mekanik ventilasyon, hipoventilasyon, hipotansiyon, hipoksi, hiperkarbi, patent duktus arteriozus ve yüksek konsantrasyonlarda oksijen tedavisi serebral kan akımında dalgalanmalara yol açarak İVH açısından risk teşkil ederler (3).

Gelişmekte olan bir beyinde serebral kan akımının önemli modülatörleri siklooksijenaz 2 sistemi (COX2) ve prostaglandinlerdir (37,45). Hipoksi ve hipotansiyon COX2 sistemini aktive eder. Bazı büyüme faktörleri (βTGF, EGFR) ve bazı inflamatuvar modülatörlerde (IL-6, IL-1β, TNF-α) COX2 sistemini aktive eder. Bu olaylar sonucunda meydana gelen prostonoidler kuvvetli bir angiogenetik faktör olan vasküler endotelial growth faktörün (VEGF) üretim ve salınımını teşvik eder (30,50,56,57).



**Şekil 1:** 25. gestasyonel haftada 720 gram ağırlıkta doğan prematür infantın APGAR skoru 2/4 olarak belirlendi. Solunum sıkıntısı nedeni ile neonatal yoğun bakımda mekanik ventilatör desteğinde takip edilen hastada periventriküler-intraventriküler kanamanın progresini gösteren seri USG çekimleri ile kranial BT tetkiki.

VEGF, sitokinler ve nitrik oksit'in (NO) aracılık ettiği olaylar sonucunda endotelial bağlantılar bozulur, kan beyin bariyerinin geçirgenliği artar ve mikroglialar aktive olur. Ek olarak hipoksi kan beyin bariyeri proteinlerinden ZO-1, ZO-2 ve okludin'in düzeylerini değiştirir. Tüm bu olaylar sonucunda reaktif mikroglialardan, anaerobik metabolizmayı artıran, hemostazi bozan ve endotelial hasara neden olan reaktif oksijen grubu (ROS) salınır (9,14,51). COX-2 sisteminin aktivasyonu da ROS üretimini tetikler (1). Enzim sistemlerinin gelişmemiş olması nedeni ile preterm beyni erişkin beynine göre ROS'a daha duyarlıdır. ROS periventriküler parankimal infarkt gelişiminde önemli rol oynar (22).

İVH gelişimde genetik faktörler de etkili olabilir. Yapılan çalışmalara göre trombofil mutasyonları ile etkileşim, inflamatuvar faktörler ve ROS yolağı İVH'nin ortaya çıkmasına katkıda bulunur (43). Bu hastalarda TNF- $\alpha$  ve IL-6 mutasyonları bulunabilir. Serebral palsy riski olan yeni doğanlar, sistemik inflamatuvar faktörlerin aktivasyonuna ve yükselmiş koagülasyon faktörlerine sahiptir (13,17,20,38).

Biraz çelişkili olmakla birlikte proinflamatuvar sitokin IL-6 polimorfizmi, İVH'de muhtemel genetik varyasyon olarak ileri sürülmüştür (23,29). Yüksek oranda Apoprotein E4 ve E2 alelleri ile birliktelik gösteren kollojen IVA1 mutasyonları infant dönemde porensefaliye erişkinlerde intraserebral hemorajiye sebep olur (25,64).

Epidemiyolojik, laboratuvar ve klinik çalışmalara göre çevresel ve genetik faktörler İVH'de etkilidir. Bu multifaktöriyel etkiler aşağıdaki 5 grup halinde sıralanabilir (43).

1. Angiogenesis ve vasküler patolojiler
2. Serebral kan akımı dalgalanmaları

3. Enflamasyon/enfeksiyon
4. Oksidatif yolaklar ve koagülasyon sistemi
5. Genetik faktörler.

## ■ KLİNİK DEĞERLENDİRME

İVH'ye sahip prematürlerde uyanıklıkta azalma, hipotoni, anormal göz hareketleri, solunum sıkıntısı, apne, fontanel kabarmıklığı, nöbet aktivitesi, ve stupor izlenebilir. Benzer bulguların izlenebileceği sepsis ve hipoglisemi ayırıcı tanıda gözden kaçırılmamalıdır. Preterm infantla ilgili özel durumların bilinmesi ve doğum öyküsü önemli bilgiler sağlayabilir.

Gestasyonel yaşın 32 haftadan daha az olması ve 1500 gr altında doğum ağırlığı en önemileri olmakla birlikte antenatal steroidlerin kullanılmaması, antenatal maternal kanama, erken membran rüptürü, vajinal yoldan doğum, sepsis, hipotansiyon, hipoksemi, respiratuvar distress sendromu, mekanik ventilasyon, pnömotoraks, APGAR skorunun düşük olması, epileptik nöbet, sık aralıklı endotrakeal aspirasyon, sürfaktan kullanımı ve trombositopeni gibi durumlar İVH riskini artırır (58).

Evre IV İVH'ye sahip preterm infantlar, evre III olarak tespit edilenlere göre daha düşük gestasyonel yaş ve ağırlığa sahiptir. Plesental ayrılma ile doğan infantlarda Evre III ve IV İVH daha sık izlenmektedir. Antenatal steroid tedavisi ve sezaryen doğum İVH riskini azaltmaktadır (54).

## ■ TANI

Tanı düşük doğum ağırlıklı preterm infantların çoğunda ultrasonografi (USG) ile insidental olarak konulur. USG; yatak başında uygulanabilir olması, akut kanamalarda yüksek

duyarlılığa sahip olması ve radyasyon içermemesi nedeniyle İVH tanısında önemli bir yere sahiptir.

30. gestasyonel haftadan önce doğan tüm bebeklerde postnatal ilk üç gün içerisinde, 30-34 gestasyonel haftada doğanlarda ise klinik gereklilik hâlinde kraniyal USG önerilir (6). Postmenstürel 36 ve 40. haftada periventriküler lökomalazi, ve ventrikülomegali gibi lezyonların değerlendirilmesi için USG tekrarlanır (41,44).

İntraventricüler kanamalar sıklıkla yaşamın ilk üç günü içerisinde gözlenmektedir. İVH postnatal birinci günde %50, ilk üç günde %90 oranında ortaya çıkar (20). Bu durum göz önüne alınarak Dursun ve ark. çok düşük doğum ağırlıklı prematür infantlarda postnatal 1., 2., 3., 7. ve 14. günlerde kraniyal USG ile değerlendirilme önerir. Bu çalışmaya göre hastalar 36-40. gestasyonel haftaya ulaşana kadar 7-14 gün aralıklarla kraniyal ultrasonografi yinelenmelidir (19).

Kranial MR başlangıç taraması olarak rutin kullanımda önerilmez. MR beyaz cevher ile ilgili anormalliklerin, hemorajik lezyonların, kistlerin gösterilmesinde daha başarılıdır. MR ile beyin hasarı ve kanama ortaya konulabilir. Ultrason sonrasında serebral anomaliler gibi şüpheli durumların araştırılmasında MR kullanılır (59).

## ■ KLİNİK

İVH sessiz bir seyir izleyebileceği gibi tamamen katstrofik bir tabloda ortaya çıkabilir. Hastalığın yönetimi tipik olarak komplikasyonların ve aynı zamanda prematür doğumun diğer sistemik problemlerinin yönetimidir. İVH'nin en önemli iki komplikasyonu Posthemorajik Hidrosefali (PHH) ve periventriküler lökomalazidir (PVL). Posthemorajik hidrosefali foramen monro obstrüksiyonu veya beyin omurilik sıvısı (BOS) emiliminde azalma ile ortaya çıkar. Prematür infantlarda ortaya çıkan hidrosefali %40-50 oranında germinal matriks kanamasını takiben ortaya çıkar (36). Olguların büyük kısmında komünikan tipte olan hidrosefali kanama sonrasında BOS emiliminin azalmasına neden olan kimyasal araknoidit sebebi ile gelişir. Ayrıca subependimal skar, aquadukt veya foramen monro düzeyinde pıhtı birikimi nedeni ile obstrüktif hidrosefali de ortaya çıkabilir. İVH'de evre yükseldikçe posthemorajik hidrosefali riski artar (21).

Posthemorajik hidrosefali ortaya çıktığında genellikle kafa çevresi ölçümlerinde hızlı bir artış olur. Radyolojik değerlendirmede ventriküllerde genişleme ve intrakranial basınç artışına ait bulgular izlenir. Ancak intrakranial basınç artışı ve kafa çevresi ölçümlerinde artış olmadan da kayda değer derecede ventrikülomegali gelişebilir (36). Hidrosefaliye bağlı bulgular yeni doğanda beyin kompliansının iyi olması nedeniyle kanamayı takip eden haftalar boyunca belirgin olmayabilir. Baş çevresinde artış olan prematür infantta ilk akla gelen hidrosefali olmalıdır. Şüpheli ortaya çıktığında pediatrik nöroşirürji konsültasyonu mümkün olan en kısa sürede yapılmalıdır.

İVH'nin ikinci en önemli komplikasyonu olan periventriküler lökomalazi, intraventricüler kanamaya bağlı beyaz cevher hasarı olarak karşımıza çıkar. Klasik olarak periventriküler

beyaz cevherde multifokal, küçük kistik yapılardır. Bu yapılar histolojik olarak hücresel yapının bozulduğu, koagülasyon nekroz alanlarıdır (18). PVL, serebral kan akımında uzun süreli dalgalanmalarla ortaya çıkar ve porensfaliye doğru ilerleme gösterebilir (26). Hastalarda basınç artışına bağlı olan ventriküler genişleme ile beyaz cevher hasarına bağlı olan ventriküler genişlemenin ayırıcı tanısı yapılmalıdır. Porensfali yüksek evreli ventriküler kanamalarda kanamanın direkt etkisi ile de görülebilir.

Klinik durum, lökomalazi alanı genişliğine ve lokalizasyona bağlıdır. PVL'de Serebral palsi, görme defisitleri ve kognitif gelişim bozukluklarına kadar geniş bir yelpazede klinik bulgular izlenebilir (5). Periventriküler lökomalazi İVH'yi takip eden nörolojik ve gelişimsel gecikmenin en önemli sebebi olabilir. Özellikle 1000 gr altındaki prematürelde serebral palsi insidansı artar. Nöbetler ve gelişim geriliği uzun süreli istenmeyen yan etkilerdir.

## ■ KORUYUCU TEDAVİ

En büyük tedavi stratejisi preterm doğumların önlenmesidir. Sigara kullanımı dahil preterm doğumu tetikleyen durumlardan kaçınılması gerekir. Antenatal steroidlerin rutin kullanımı ve preterm doğum riski olan gebenin donanımlı bir merkeze nakli de bu strateji içerisinde yer almaktadır. Preterm infantların bakımı için çocuk ve yeni doğan uzmanı, radyoloji uzmanı, beyin cerrahı, doğum uzmanı ve yoğun bakım hemşirelerinden oluşan profesyonel bir ekip gereklidir. Üçüncü basamak perinatal merkezler dışında yapılan prematür doğumlarda İVH riski artar. Çok düşük doğum ağırlıklı bebeklerin bakımının yapılabildiği gelişmiş merkezlerde İVH insidansı %34,8 den %26,3'e düşer. Bu düşüş tüm evrelerde izlenmekle birlikte Papile evresi yüksek olgularda daha belirgindir (47).

Aksini gösteren çalışmalar olmakla birlikte, çoğunlukla antenatal steroid kullanımının İVH gelişimini azalttığı kabul edilmektedir (16). Antenatal steroidler respiratuvar distres sendromu ve nekrozitan enterokolit gibi neonatal morbiditeyi artıran önemli problemlerin ortaya çıkma riskini de azaltır. Antenatal steroidlerin kullanımı, fetal akciğer maturasyonunu hızlandırarak prematür yenidoğanda koruyucu etki gösterir. Yoğun bakım ve solunum desteği ihtiyacını azaltır (2). Doğum sonrasında kordon klempinin hemen yapılması yerine biraz geç yerleştirilmesinin (30 ile 180 saniye arasında) İVH riskini azalttığı gösterilmiştir. Bu nedenle doğum sırasında kordon klempleme işleminin geciktirilmesi de önerilmektedir (47).

Serebral kan akımı dalgalanmalarına neden olan risk faktörlerinin önlenmesi İVH riskini azaltabilir. Bununla birlikte İVH ortaya çıktığında kanamayı sınırlayabilecek spesifik bir tedavi yöntemi yoktur. İVH'de risk artıran çevresel faktörler bazı önlemlerle kontrol altına alınabilir. İnfantın prone pozisyonda başın düz olarak orta hatta tutulması ve oral-nazal trakeal aspirasyonun sadece çok gerekliyse yapılması önerilir. Kafa içi basıncı artıran, ağrı ve stres doğuracak fiziksel zorlamalardan mümkün olduğunca kaçınılmalıdır. Yeterli solunum desteği ve uygun kan basıncı sağlanmalıdır. İVH insidansının ilk günlerde yüksek olması nedeniyle bu tür tedbirlerin 72 saat boyunca alınması önemlidir (20).

## ■ FARMAKOLOJİK TEDAVİ

Farmakolojik tedavide kullanılan ilaçlardan bazıları fenobarbital, indometazin, ibuprofen ve aktif faktör VII'dir. Fenobarbital, kan akımını stabilize eder ve serbest radikallerin potansiyel etkilerinden koruma sağlar. İndometazin, preterm neonatallerde patent ductus arteriosus kapanması ve İVH'den korunma amacı ile kullanılır. İbuprofen, serebral kan akımı otoregülasyonu üzerinde olumlu etki gösterir. Aktif Faktör VII, hemofili hastalarında kullanılan hemostatik ajandır, kanamadan koruması nedeni ile önerilir.

Preterm riskli bebeklerde faydalı olan diğer farmakolojik ajanlardan biri trombosit adezyonunu destekleyen ve kapiller bazal membran stabilitesini artıran Etamsilatır. Klinik çalışmalarda etamsilatın düşük doğum ağırlığına sahip pretermelerde İVH riskini azalttığı gösterilmiştir (62). Aynı şekilde Vitamin E'de toplam mortalite üzerine etkili olmadan, antioksidan etkisi ile İVH sıklığını azaltır (12). Çizgili kaslarda paralitik etki gösteren pankronyum, pretermelerde mekanik ventilasyona uyumu artırıp İVH riskini azaltır (15).

İVH tedavisinde indometazin rutin kullanımda olmamasına rağmen yüksek riskli pretermelerde verilebilir. İndometazinin serebral otoregülasyonu düzenleyici etkisi vardır, kan akımı ve bazal membran üzerine olan etkisi ile profliktik kullanımda İVH riskini ve hastalığın ciddi seyrini azaltır. İndometazin nöroprotektif etkisini hem oksidatif stres ile ilgili genlerin regülasyonunu aktive ederek hem de IL-6, TNF- $\alpha$  gibi inflamatuvar faktörlerin regülasyonunu baskılayarak gösterir (37). İndometazin, prostoglandin sentezini azaltan siklooksijenaz, COX-1 ve COX-2'nin nonspesifik inhibisyonu yolu ile etki eder. COX-2 geni G ve C olmak üzere iki polimorfik varyanta sahiptir. C aleline sahip bireylerde COX-2 aktivitesi azaltılmıştır. Bu durum indometazinin farklı bireylerdeki farklı etkilerine açıklık getirebilir (43). Aynı tedavi uygulandığında, bazı hastalar tedaviye iyi yanıt verirken diğerlerinde daha az etki görülmesi cinsiyet ve farklı genetik özelliklere bağlıdır. Ment ve ark.'nın çalışmasına göre indometazin ile tedavi edilen erkeklerde kadınlara göre, İVH riski ve Papile evresi anlamlı derecede daha düşüktür (45).

Farklılıkların daha iyi anlaşılması, hastalığın doğal seyrinin belirlenmesi ve tedavi stratejilerinin geliştirilmesinde önemlidir. Tedaviye cevap alınabilecek hastalar ile riskli hastaların ayrı ayrı belirlenmesi kritik önemdedir. Tüm hastaları tek bir grup olarak ele almak yeni tedavi yöntemlerinden fayda görebilecek alt grupların gözden kaçmasına neden olabilir. Tedavi stratejilerinde bu durumun göz önüne alınması gerekir. Bu konudaki araştırmalar cinsiyet ve genetik polimorfizm üzerinde yoğunlaştırılmalıdır (43).

## ■ CERRAHİ TEDAVİ

Hidrocefali tespit edildiğinde hastalar belirli bir algoritma ile tedavi edilirler. Bazı pretermelerde ventriküler genişleme spontan olarak durur ve kalıcı şant ihtiyacı olmaz. Whitelaw ve Aquilina tarafından hızlı ventriküler genişleme ve intrakraniyal basınç (ICP) yükselmesi olan hastalarda, ventriküler TAP ile 10-20 ml/kg olacak şekilde BOS boşaltılması önerilmiştir (62). Sık yapılan uygulamalarda enfeksiyon riskinde artış ile birlikte,

porenselalik kist formasyonu ve loküle hidrocefali gelişebilir (53).

Koroid pleksus koagülasyonu ve endoskopik III. ventrikülotomide hem obstrüksiyon hem de absorpsiyon bozukluğu izlenen bu hastalarda genellikle başarısız olur. PHH'de randomize kontrollü çalışmalarda streptokinaz, drenaj-irrigasyon-fibrinolitik tedavide (DRIFT) inefektif bulunmuştur (42). Nöroendoskopik lavajda bir tedavi yöntemi olabilir. Schulz ve ark. nöroendoskopik lavaj yapılan grupta daha az şant gereksinimi, daha az enfeksiyon ve daha az multiloküler hidrocefali geliştiğini bildirmişlerdir. Bu konuda daha çok prospektif çalışmaya ihtiyaç vardır (55).

Erken dönemde ventrikülo-peritoneal şant takılması yüksek oranda şant disfonksiyonu ile birliktelik gösterir. Ventriküllerin genişlemeye devam ettiği hastalarda vücut ağırlığı 2 kg ve BOS protein seviyeleri 1-1,5 g/L civarında iken şant takılması uygun olacaktır (63). Hem ventrikülo-peritoneal şanttan kaçınmak için hem de şant gereken hastalarda düşük vücut ağırlığı, enfeksiyon ve BOS protein oranlarının yüksek olması gibi şant disfonksiyonu riskini artıran sebepler ortadan kalkana kadar eksternal ventriküler drenaj (EVD), subgaleal şant veya ventriküler rezervuar gibi geçici drenaj yöntemleri kullanılabilir. Bu geçici yöntemler yatak başında uygulamaya müsait olsalar da günümüzde yüksek enfeksiyon riski nedeni ile bu işlemlerin ameliyathane şartlarında yapılması önerilmektedir (36). Bu geçici işlemler özellikle kontrendike bir durum yoksa non-dominant hemisferde (sağ) frontal bölgede Kocher noktasından yapılır. Bu yöntemler arasında olan EVD yüksek enfeksiyon riski nedeni ile PHH tedavisinde çok fazla önerilmez. Diğer seçenek olan subgaleal şant uygulamasının etkinliği subgaleal dokuların absorpsiyon kapasitesi ile ilgilidir. Ventriküler rezervuar (Ommaya Rezervuar) geçici yöntemler arasında en çok kabul gören yöntemdir. Bu yöntemde enfeksiyon riski ve kısmen protein ve elektrolit kaybına neden olması ile eleştirilebilir. Diğer iki yöntemde cihazların hastada kalış süresi enfeksiyon veya migrasyon nedeni ile daha kısa iken ommaya rezervuar hastada uzun süre efektif olarak kalabilir (36).

İVH'de tedavilerin asıl amacı beyin hasarının engellenmesidir. subgaleal şant takılan hastaların %76.1'inde ve ventriküler rezervuar ile tedavi edilen hastaların %77.3'ünde kalıcı ventriküloperitoneal şant gereksinimi doğmuştur (61). PHH'de, uygun şartlar sağlandığında geçici yöntemlerden ventrikülo-peritoneal şanta efektif bir geçişin sağlanması tedavide başarı olarak kabul edilebilir.

## ■ PROGNOZ

İVH'de prognoz ve mortalite beyin hasarının derecesine bağlıdır. Mortalite evre I'de %4, evre II'de %10, evre III'de %18 ve evre IV de %40'dır. Herhangi bir seviyedeki İVH nörokognitif gelişimi etkiler. Serebral palsi riski evre I'de %8, evre II'de %11, evre III'de %19 ve evre IV'de %50 dir (46,47). Gestasyonel yaş düşük olsa da evre I ve II kanamalarda nörolojik gelişimsel gecikme izlenmez. Özellikle 1000 gram'ın altında ciddi İVH'ye sahip prematür infantlar yüksek derecede serebral palsi riskine sahiptir. Evre III ve IV hemorajiye sahip

prematürlerde daha düşük zekâ skorları tespit edilmiştir. İVH gelişen prematür yeni doğanlarda görme kaybı açısından da risk artmıştır (24).

Bazı sistemik çalışmalarda bulunan sonuçlara göre kistik PVL'de serebral palsi riski artmaktadır. Papile evre III ve IV kanamalarda, PVL'den bağımsız olarak serebral palsi riski yüksektir (31,39).

İVH gelişiminde en önemli risk faktörleri düşük gestasyonel yaş ve düşük doğum ağırlığıdır. Prematür yeni doğan kanaması, preterm doğumların engellenmesi ile azaltılabilir. Bunun mümkün olmadığı durumlarda İVH'de önlenemez risklerin en iyi şekilde kontrol altına alınması gerekir. Nörokognitif sekeller gestasyonel yaş ile ilgili olduğu kadar doğum sonrasında önlenemez bir takım risk faktörleri ile de ilgilidir. Yeni doğan yoğun bakım merkezleri doktor, yardımcı personel ve fiziksel donanım açısından en iyi duruma getirilmelidir. Hastalığın yönetimi profesyonel bir ekip çalışmasını gerektirir. Preterm yeni doğana yapılacak her tür işlem mükemmel şekilde planlanmalıdır. Preterm doğumlar bebeğin transportunu gerektirmeyecek şekilde donanımlı merkezlerde yapılmalıdır. Karşıt görüşler olsa da yaygın olarak kullanılan antenatal steroidler İVH riskini ve hastalığın ciddi seyri azaltmaktadır. Prematür doğumun bilinen diğer komplikasyonlarının önlenmesine yönelik tedavilerin serebral kan akımı ve intrakranial basıncı üzerine istenmeyen etkileri göz önüne alınmalıdır.

İVH pek çok komplikasyonla birliktelik gösteren kompleks bir hastalıktır. Pediatrik nöroşirürji pratiğinde sık karşılan İVH ve komplikasyonlarının cerrahi yönetimi, basamaklı bir algoritma ile yürütülebilir ve multidisipliner bir yaklaşımla daha iyi sonuçlar alınabilir.

## ■ KAYNAKLAR

1. Akundi RS, Candelario-Jalil E, Hess S, Hüll M, Leib K, gebicke-Haerter PJ, Fiebich BL: Signal transduction pathways regulating cyclooxygenase-2 in lipopolysaccharide-activated primary rat microglia. *Glia* 51(3):199-208, 2005
2. Almeida BA, Rios LT, Araujo Junior E, Nardoza LM, Moron AF, Martins MG: Antenatal corticosteroid treatment for the prevention of peri-intraventricular haemorrhage in preterm newborns: A retrospective cohort study using transfontanelle ultrasonography. *J Ultrason* 17(69):91-95, 2017
3. Aly H, Hammad TA, Essers J, Wung JT: Is mechanical ventilation associated with intraventricular hemorrhage in preterm infants? *Brain Dev* 34(3):201-205, 2012
4. Ancel PY, Marret S, Larroque B, Arnaud C, Zupan-Simunek V, Voyer M, Roze JC, Matis J, Burguet A, Ledesert B, Andre M, Pierrat V, Kaminski M, EpiPAGE Study Group: Are maternal hypertension and small-for-gestational age risk factors for severe intraventricular hemorrhage and cystic periventricular leukomalacia? Results of the EPIPAGE cohort study. *Am J Obstet Gynecol* 193(1):178-184, 2005
5. Bax M, Tydeman C, Flodmark O: Clinical and MRI correlates of cerebral palsy: The European Cerebral Palsy Study. *Jama* 296(13):1602-1608, 2006
6. Bhat V, Karam M, Saslow J, Taylor H, Pyon K, Kemble N, Stahl G, Goodman M, Aghai ZH: Utility of performing routine head ultrasounds in preterm infants with gestational age 30-34 weeks. *J Matern Fetal Neonatal Med* 25(2):116-119, 2012
7. Bowerman RA, Donn SM, Silver TM, Jaffe MH: Natural history of neonatal periventricular/intraventricular hemorrhage and its complications: Sonographic observations. *AJR Am J Roentgenol* 143(5):1041-1052, 1984
8. Bulbul A, Okan F, Şahin S, Nuhoğlu A: Düşük doğum ağırlıklı erken doğmuş bebeklerde erken dönem hastalık ve ölüm oranı sonuçları. *Turk Ped Arch* 43:94-98, 2008
9. Chao CC, Hu S, Molitor TW, Shaskan EG, Peterson PK: Activated microglia mediate neuronal cell injury via a nitric oxide mechanism. *J Immunol* 149(8):2736-2741, 1992
10. Chedid F, Shanteer S, Haddad H, Musharraf I, Shihab Z, Imran A, Adma HA, Salman N, Rahmani A: Short-term outcome of very low birth weight infants in a developing country: Comparison with the Vermont oxford network. *J Trop Pediatr* 55(1):15-19, 2009
11. Chevallerier M, Debillon T, Pierrat V, Delorme P, Kayem G, Durox M, Goffinet F, Marret S, Ancel PY: Neurodevelopment EPIPAGE 2 Writing Group. Leading causes of preterm delivery as risk factors for intraventricular hemorrhage in very preterm infants: Results of the EPIPAGE 2 cohort study. *Am J Obstet Gynecol* 216(5):518.e1-518.e12, 2017
12. Chiswick M, Gladman G, Sinha S, Toner N, Davies J: Vitamin E supplementation and periventricular hemorrhage in the newborn. *Am J Clin Nutr* 53 Suppl 1:370-372, 1991
13. Choi SH, Lee DY, SKim SU, Jin BK: Thrombin-induced oxidative stress contributes to the death of hippocampal neurons in vivo: Role of microglial NADPH oxidase. *J Neurosci* 25(16):4082-4090, 2005
14. Colton CA, Gilbert DL: Microglia, an in vivo source of reactive oxygen species in the brain. *Adv Neurol* 59:321-326, 1993
15. Cools F, Offringa M: Neuromuscular paralysis for newborn infants receiving mechanical ventilation. *Cochrane Database Syst Rev* 2:CD002773, 2005
16. Crowley P: Prophylactic corticosteroids for preterm birth. *Cochrane Database Syst Rev* 2: CD000065, 2000
17. Damman O, Leviton A, Gappa M, Damman CE: Lung and brain damage in preterm newborns and their association with gestational age, prematurity subgroup, infection/inflammation and longterm outcome. *BJOG* 112 Supp 1:4-9, 2005
18. Deguchi K, Oguchi K, Takashima S: Characteristic neuropathology of leukomalacia in extremely low birth weight infants. *Pediatr Neurol* 16(4):296-300, 1997
19. Dursun M, Bülbül A, Uslu HS, Güran Ö, Zübarioğlu AU, Türkoğlu Ünal E, Çelik M, Babayiğit A: Çok düşük doğum ağırlıklı prematüre bebeklerde intraventriküler kanama sıklığı ve risk faktörlerinin değerlendirilmesi. *Çocuk Dergisi* 13(3):109-115, 2013
20. Ferreira DM, Girao ALA, E Silva AVS, Chaves EMC, de Almeida PC, Freire VS, de Carvalho REFL: Application of a bundle in the prevention of peri-intraventricular hemorrhage in preterm newborns. *J Perinat Neonatal Nurs* 34(2):E5-E11, 2020
21. Flores G, Amaral-Nieves N, De Jesus O, Vigo J: Risk factors for developing hydrocephalus in neonatal intraventricular hemorrhage. *P R Health Sci J* 39(1):55-57, 2020

22. Folkert RD, Haynes RL, Borenstein NS, Belliveau RA, Trachtenberg F, Rosenberg PA, Volpe JJ, Kinney HC: Developmental lag in superoxide dismutases relative to other antioxidant enzymes in premyelinated telencephalic white matter. *J Neuropathol Exp Neurol* 63(9):990-999, 2004
23. Gopel W, Hartel C, Ahrens P, König I, Kattner E, Kuhls E, Küster H, Möller J, Müller D, Roth B, Segerer H, Wieg C: Interleukin-6-1Herting E. 74-genotype, sepsis and cerebral injury in very low birth weight infants. *Genes Immun* 7(1):65-68, 2006
24. Gotardo JW, Volkmer NFV, Stangler GP, Dornelles AD, Bohrer BBA, Carvalho CG: Impact of peri- intraventricular haemorrhage and periventricular leukomalacia in the neurodevelopment of preterms: A systematic review and meta-analysis. *PLoS One (eCollection 2019)* 14(10):e0223427, 2019
25. Gould DB, Phalan C, Breedveld GJ, Mil SE, Smith RS, schimenti JC, Aguglia U, Knaap MS, Heutink P, John SWM: Mutations in Col4a1 cause perinatal cerebral hemorrhage and porencephaly. *Science* 308(5725):1167-1171, 2005
26. Grant EG, Schellinger D, Smith Y, Uscinski RH: Periventricular leukomalacia in combination with intraventricular hemorrhage: Sonographic features and sequelae. *AJNR Am J Neuroradiol* 7(3):443-447, 1986
27. Hall RW, Kronsberg SS, Barton BA, Kaiser JR, Anand KJS: Morphine, hypotension, and adverse outcomes among preterm neonates: Who's to blame? Secondary results from the NEOPAIN Trial. *Pediatrics* 115(5):13519, 2005
28. Hambleton G, Wigglesworth JS: Pathogenesis of intraventricular hemorrhage. *J Pediatr* 94(1):159-161, 1979
29. Harding DR, Dhamrait S, Whitelaw A, Steve EH, Marlow N, Montgomery HE: Does interleukin-6 genotype influence cerebral injury or developmental progress after preterm birth? *Pediatrics* 114(4):941-947, 2004
30. Heep A, Behrendt D, Nitsch P, Fimmers R, Bartmann P, Dembinski J: Increased serum levels of interleukin 6 are associated with severe intraventricular haemorrhage in extremely premature infants. *Arch Dis Child Fetal Neonatal Ed* 88(6):501-504, 2003
31. Hielkema T, Hadders-Algra M: Motor and cognitive outcome after specific early lesions of the brain: A systematic review. *Dev Med Child Neurol* 58 Suppl 4:46-52, 2016
32. Ilikkan B, Vural M, Yardımcı D, Özbek S, Perk Y, İter O: Intraventricular hemorrhage in preterm newborns. *Türk J Pediatr* 40:195-200, 1998
33. Kaiser JR, Gauss CH, Pont MM, Williams DK: Hypercapnia during the first 3 days of life is associated with severe intraventricular hemorrhage in very low birth weight infants. *J Perinatol* 26(5):279-285, 2006
34. Kluckow M: Low systemic blood flow and pathophysiology of the preterm transitional circulation. *Early Hum Dev* 81(5):429-437, 2005
35. Köksal N, Baytan B, Bayram Y, Nacarküçük E: Risk factors for intraventricular hemorrhage in very low birth weight infants. *Indian J Pediatr* 69:561-564, 2002
36. Kuo MF: Surgical management of intraventricular hemorrhage and posthemorrhagic hydrocephalus in premature infants. *Biomedical Journal* 43:268-276, 2020
37. Leffler CW, Busija DW, Fletcher AM, Beasley DG, Hessler JR, Green RS: Effects of indomethacin upon cerebral hemodynamics of newborn pigs. *Pediatr Res* 19(11):1160-1164, 1985
38. Leviton A, Dammann O: Coagulation, inflammation, and the risk of neonatal white matter damage. *Pediatr Res* 55(4):541-545, 2004
39. Linsell L, Malouf R, Morris J, Kurinczuk JJ, Marlow N: Prognostic factors for cerebral palsy and motor impairment in children born very preterm or very low birthweight: A systematic review. *Dev Med Child Neurol* 58(6):554-569, 2016
40. Luo J, Luo Y, Zeng H, Reis C, Chen S: Research advances of germinal matrix hemorrhage: An update review. *Cell Mol Neurobiol* 39(1):1-10, 2019
41. Luyt K, Jary S, Lea C, Young GJ, Odd D, Miller H, Kmita G, Williams C, Blair PS, Fernández AM, Hollingworth W, Morgan M, Smith-Collins A, Thai NJ, Walker-Cox S, Aquilina K, Pople I, Whitelaw A: Ten- year follow-up of a randomised trial of drainage, irrigation and fibrinolytic therapy (DRIFT) in infants with post- haemorrhagic ventricular dilatation. *Health Technol Assess* 23(4):1-116, 2019
42. Marba ST, Caldas JP, Vinagre LE, Pessoto MA: Incidence of periventricular/intraventricular hemorrhage in very low birth weight infants: A 15-year cohort study. *J Pediatr (Rio J)* 87(6):505-511, 2011
43. McCrea HJ, Ment LR: The diagnosis, management and postnatal prevention of intraventricular hemorrhage in the preterm neonate. *Clin Perinatol* 35(4): 777-792, 2008
44. Ment LR, Bada HS, Barnes PD, Grant PE, Hirtz D, Papile LA, Pinto-Martin J, Rivkin M, Slovis TL: Practice parameter: Neuroimaging of the neonate: Report of the Quality Standards Subcommittee of the American Academy of Neurology and the Practice Committee of the Child Neurology Society. *Neurology* 58(12):1726-1738, 2002
45. Ment LR, Vohr BR, Makuch RW, Westerveld M, Katz KH, Schneider KC, Duncan CC, Ehrenkranz R, Oh W, Philip AGS, Scott DT, Allan WC: Prevention of intraventricular hemorrhage by indomethacin in male preterm infants. *J Pediatr* 145(6):832-834, 2004
46. Mukerji A, Shah V, Shah PS: Periventricular/intraventricular hemorrhage and neurodevelopmental outcomes: A meta-analysis. *Pediatrics* 136(6):1132-1143, 2015
47. Novak CM, Ozen M, Burd I: Perinatal brain injury: Mechanisms, prevention, and outcomes. *Clin Perinatol* 45(2):357-375, 2018
48. Osborne DA, Evans N: Early volume expansion for prevention of morbidity and mortality in very preterm infants. *Cochrane Database of System Rev* 2004(2):CD002055, 2004
49. Papile LA, Burstein J, Burstein R, Koffler H: Incidence and evolution of subependymal and intraventricular hemorrhage: A study of infants with birth weights less than 1,500 gm. *J Pediatr* 92(4):529-534, 1978
50. Parfenova H, Levine V, Gunther WM, Pourcyrous M, Leffler CW: COX-1 and COX-2 contributions to basal and IL-1 beta- stimulated prostanoid synthesis in human neonatal microvascular endothelial cells. *Pediatr Res* 52(3):342-348, 2002

51. Pospel H, Noack H, Putzke J, Wolf G, Sies H: Selective upregulation of inducible nitric oxide synthase (iNOS) by lipopolysaccharide (LPS) and cytokines in microglia: In vitro and in vivo studies. *Glia* 32(1):51-59, 2000
52. Purisch SE, Gyamfi-Bannerman C: Epidemiology of preterm birth. *Semin Perinatol* 41(7):387-391, 2017
53. Robinson S: Neonatal posthemorrhagic hydrocephalus from prematurity: Pathophysiology and current treatment concepts. *J Neurosurg Pediatr* 9:242-258, 2012
54. Sarkar S, Bhagat I, Dechert R, Schumacher RE, Donn SM: Severe intraventricular hemorrhage in preterm infants: Comparison of risk factors and short-term neonatal morbidities between grade 3 and grade 4 intraventricular hemorrhage. *Am J Perinatol* 26(6):419-424, 2009
55. Schulz M, Bühner C, Pohl-Schickinger A, Haberl H, Thomale UW: Neuroendoscopic lavage for the treatment of intraventricular hemorrhage and hydrocephalus in neonates. *J Neurosurg Pediatr* 13(6):626-635, 2014
56. Seibert K, Masferrer J, Zhang Y, Gregory S, Olson G, Hauser S, Leahy K, Perkins W, Isakson P: Mediation of inflammation by cyclooxygenase-2. *Agents Actions Suppl* 46:41-50 1995
57. Stanimirovic D, Satoh K: Inflammatory mediators of cerebral endothelium. *Brain Pathol* 10(1):113-126, 2000
58. Starr R, Jesus OD, Borger J: Periventricular Hemorrhage-Intraventricular Hemorrhage. Treasure Island (FL): StatPearls Publishing, 2020 Available at: <https://www.ncbi.nlm.nih.gov/books/NBK538310/>
59. Van Der Knoop BJ, Zonnenberg IA, Verbeke JIML, de Vries LS, Pistorius LR, van Weissenbruch MM, Vermeulen RJ, de Vries JIP: Additional value of advanced neurosonography and magnetic resonance imaging in fetuses at risk for brain damage. *Ultrasound Obstet Gynecol* 56(3):348-358, 2020
60. Victora CG, Aquino EML, Leal MC, Monteiro CA, Barros FC, Szwarcwald CL: Maternal and child health in Brazil: Progress and challenges. *Lancet* 377:1863-1876, 2011
61. Wang JY, Amin AG, Jallo GI, Ahn ES: Ventricular reservoir versus ventriculosubgaleal shunt for posthemorrhagic hydrocephalus in preterm infants: Infection risks and ventriculoperitoneal shunt rate. *J Neurosurg Pediatr* 14:447-454, 2014
62. Whitelaw A: Intraventricular haemorrhage and posthaemorrhagic hydrocephalus: Pathogenesis, prevention and future interventions. *Semin Neonatol* 6(2):135-146, 2001
63. Whitelaw A, Aquilina K: Management of posthaemorrhagic ventricular dilatation. *Arch Dis Child Fetal Neonatal Ed* 97:229-233, 2012
64. Woo D, Sauerbeck LR, Kissela BM, Khoury JC, Szaflarski JP, Gebel J, Shukla R, Pancioli AM, Jauch EC, Menon AG, Deka R, Carrozzella JA, Moomaw CJ, Fontaine RN, Broderick JP: Genetic and environmental risk factors for intracerebral hemorrhage: Preliminary results of a population-based study. *Stroke* 33(5):1190-1195, 2002